

ABSCESO MANDIBULAR CON ESTOMATITIS EN IGUANA VERDE

Fernández Sánchez, Jesús María ^{1,2}.

CENTRO: (1):Clínica Veterinaria Río Duero. Móstoles. Madrid. www.cvrioduero.com.
e-mail: cv-rioduero@cvrioduero.com(2) Servicio de Odontología y Cirugía Maxilofacial. Hospital Clínico Veterinario. UCM.

CASO CLINICO

Iguana verde de 32 meses de edad que acude a la consulta por presentar una tumoración dura en mandíbula y había dejado de comer. A la exploración clínica se observa una tumoración dura en hemimandíbula izquierda y a la exploración oral se aprecia una estomatitis severa con sangrado (foto 1 y 2)




Foto 1

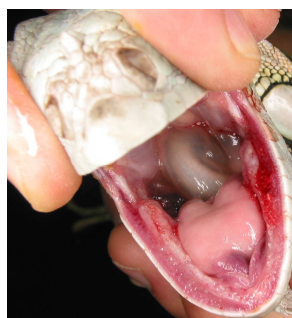

Foto 2

Se cita para cirugía en esta clínica y se realizan radiografías periapicales con equipo radiológico dental observándose cambios óseos con una zona de osteólisis en la hemimandíbula izquierda provocada por una osteomielitis por estomatitis infecciosa (foto 3).

Se procede a un drenaje quirúrgico del absceso y de la lesión, desinfección con clorhexidina al 0,02% y un rellenado del defecto óseo con hidróxido de calcio en polvo.

La evolución fue muy buena hasta la resolución completa de la lesión.

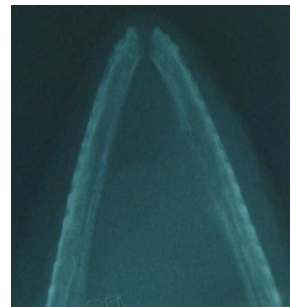

Foto 3