

ABSCESO NASOPALATINO EN IGUANA VERDE

Fernández Sánchez, Jesús María ^{1,2}.

CENTRO: (1):Clínica Veterinaria Río Duero. Móstoles. Madrid. www.cvrioduero.com.

e-mail: cv-rioduero@cvrioduero.com(2) Servicio de Odontología y Cirugía Maxilofacial. Hospital Clínico Veterinario. UCM.

CASO CLINICO

Iguana Verde de 3 años que acude a la Clínica pues el propietario apreció un “bulto” en la zona nasal . A la exploración clínica se observa una tumoración blanda en región nasal e intraoralmente sangrante en hueso palatino (foto 1).

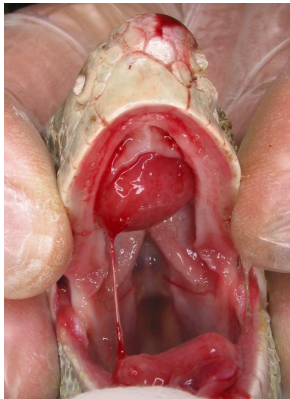


Foto 1

Se cita para cirugía en está clínica y se realiza radiografía oclusal con equipo radiológico dental observándose cambios óseos con amplias zonas de osteolisis en hueso maxilar y palatino compatibles con osteomielitis (foto 2) y se procede a un drenaje quirúrgico del absceso con cucharilla (foto 3) y rellenado de la lesión con hidróxido de calcio en polvo .

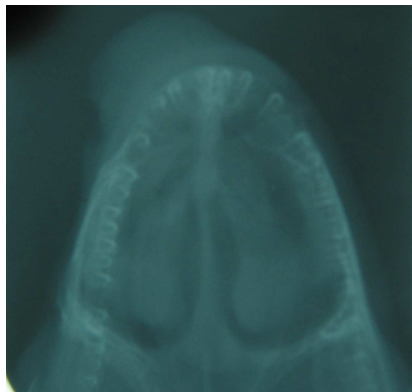


Foto 2

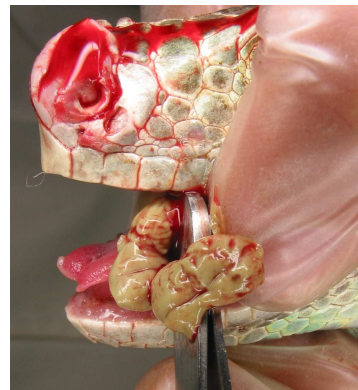

Foto 3

La evolución fue muy buena con la curación completa de absceso en 10 días (foto 4).



Foto 4