

NEOPLASIA NASAL EN UN HAMSTER

Fernández Sánchez, Jesús María ^{1,2}.

CENTRO: (1):Clínica Veterinaria Río Duero. Móstoles. Madrid. www.cvrioduero.com.
e-mail: cv-rioduero@cvrioduero.com(2) Servicio de Odontología y Cirugía Maxilofacial. Hospital Clínico Veterinario. UCM.

CASO CLINICO

Hámster de sexo hembra, 21 meses de edad . A la exploración clínica se observa una tumoración dura no sangrante y no ulcerada en la zona maxilar y nasal derecha llegando hasta la zona orbitaria.(foto 1 y 2).

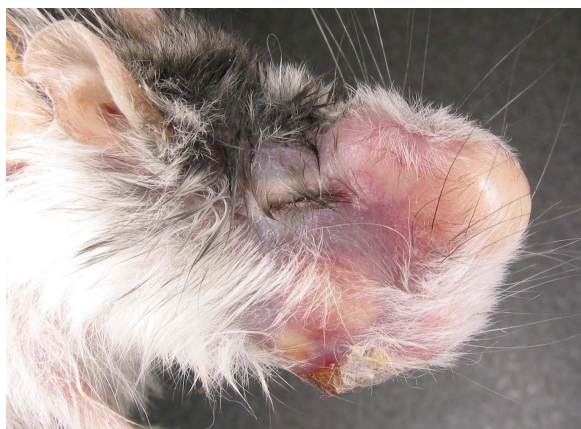

Foto 1

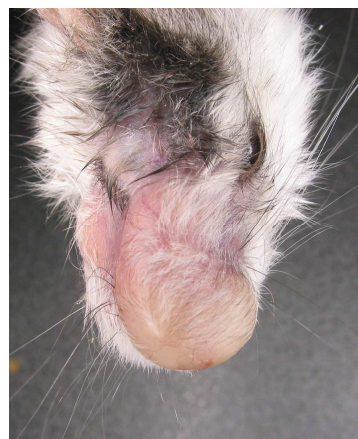


Foto 2

Se realiza una punción para descartar la presencia de material purulento y/o líquido y el resultado es negativo a un absceso.

Se cita para sedación y se realizan radiografías periapicales con equipo radiológico dental observándose cambios óseos en zona nasal e incisiva con zonas de osteolisis-osteogénesis compatibles con neoplasia (foto 3) y debido a la extensión y localización del tumor se opta por practicar la eutanasia activa.

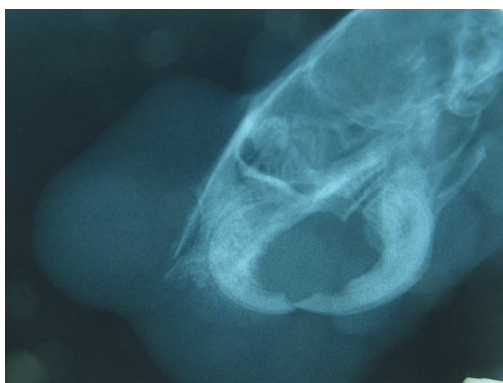

Foto 3